

Вестник Бурятской государственной сельскохозяйственной академии имени В.Р. Филиппова. 2026. № 1(82). С. 162–167.

Buryat Agrarian Journal. 2026;1(82):162–167.

Краткое сообщение

УДК 619

DOI: 10.34655/bgsha.2026.82.1.019

Опыт лечения конъюнктивита у мелких домашних животных

Гэрэлма Солбоновна Раднаева

Бурятская государственная сельскохозяйственная академия имени В.Р. Филиппова,
Улан-Удэ, Россия

radnaeva.gerelma@mail.ru

Аннотация. Работа посвящена диагностике и лечению конъюнктивита у мелких домашних животных в условиях ветеринарной клиники Альфавет г. Улан-Удэ. Конъюнктивит животных – это распространенное заболевание, характеризующееся воспалением, тонкой оболочкой, покрывающей внутреннюю поверхность век и переднюю часть глазного яблока. Причины конъюнктивита у мелких домашних животных разнообразны. Наиболее распространенными являются инфекции, вызванные бактериями, вирусами или грибами, аллергические реакции на пыльцу, пыль или другие аллергены. Также конъюнктивит может развиваться в результате травмы глаза, попадания инородного тела, раздражения химическими веществами или анатомических аномалий. В статье приведен статистический анализ заболеваемости мелких домашних животных с офтальмологическими патологиями в ветеринарной клинике Альфавет за 2023-2025 годы. За последние три года в клинике среди офтальмологических заболеваний были зарегистрированы: закупорка носослезного канала, язва роговицы, глаукома, инородное тело в роговице, секвестр роговицы, конъюнктивит, катаракта. Закупорка носослезного канала составила 14% от общего числа офтальмологических болезней, конъюнктивиты – 20%, катаракта – 16%, остальные случаи пришлось на другие, менее распространенные патологии. Наиболее выраженным признаком конъюнктивита у наблюдаемых мелких домашних животных было покраснение конъюнктивы, зуд и отек век. Установлено, что схема лечения, применяемая в клинике с использованием 0,05% раствора хлоргексидина, глазных капель «Данзил» и гидрокортизоновой глазной мази, приводила к более быстрому выздоровлению.

Ключевые слова: собаки, кошки, болезни глаз, диагностика, лечение, конъюнктивит.

Brief report

Experience in treating of conjunctivitis in small domestic animals

Gerelma S. Radnaeva

Buryat State Academy of Agriculture named of V.R. Philippov, Ulan-Ude, Russia

radnaeva.gerelma@mail.ru

Abstract. The work deals with the diagnosis and treatment of conjunctivitis in small domestic animals in the Alphavet veterinary clinic in the Ulan-Ude city. Conjunctivitis in animals is a common disease characterized by inflammation of a thin membrane covering the inner surface of eyelids and the front part of an eyeball. The causes of conjunctivitis in small pets are diverse. One of the

most common reasons is infections caused by bacteria, viruses, or fungi, allergic reactions to pollen, dust, or other allergens. Conjunctivitis can also develop as a result of an eye injury, a contact with a foreign body, chemical irritation, or anatomical abnormalities. The article provides a statistical analysis of the cases of small domestic animals with ophthalmological pathologies in the Alphavet veterinary clinic for 2023-2025. Over the past three years, the following ophthalmological diseases have been pointed in the clinic: nasolacrimal canal blockage, corneal ulcer, glaucoma, foreign body in the cornea, corneal sequestration, conjunctivitis, and cataracts. Nasolacrimal canal blockage accounted for 14% of the total number of ophthalmological diseases, conjunctivitis – 20%, cataracts – 16%, the remaining cases were due to other, less common pathologies. The most pronounced symptoms of conjunctivitis in the observed small animals were redness of the conjunctiva, itching and swelling of the eyelids. The treatment regimen using 0.05% chlorhexidine solution, Danzil eye drops and hydrocortisone eye ointment led to a faster recovery.

Keywords: dogs, cats, eye diseases, diagnosis, treatment, conjunctivitis.

Введение. Проблема увеличения числа болезней, поражающих зрительную систему животных, требует особого внимания со стороны ветеринарных специалистов [1-3].

Современное собаководство несет существенные потери из-за офтальмологических болезней, выражающиеся в частичной или полной утрате зрения, расходах на терапию и эмоциональных переживаниях хозяев, ведь питомец с проблемами зрения нуждается в особом уходе и внимании. Несвоевременное или некачественное лечение может обернуться полной потерей органа зрения. Следовательно, внедрение и применение эффективных методов диагностики и лечения офтальмологических болезней у мелких домашних животных является актуальной проблемой в ветеринарии [4,5].

Довольно часто встречающаяся патология здоровья глаз считается конъюнктивит. Конъюнктивит – распространенное заболевание, характеризующееся воспалением конъюнктивы, покрывающей внутреннюю поверхность век и переднюю часть глазного яблока. Это состояние может быть вызвано множеством факторов – от аллергий и инфекций до травм и попадания инородных тел [6-12]. Диагностика конъюнктивита основана на клинической картине, анамнезе и требует лабораторного исследования. Важно подчеркнуть, что конъюнктивит может привести к осложнениям, поэтому при появлении симптомов необходимо обратиться к вра-

чу-офтальмологу [13-17].

Цель работы – диагностика и лечение конъюнктивита у мелких домашних животных в условиях ветеринарной клиники Альфавет г. Улан-Удэ.

Объекты исследования. В период с 2023 по 2025 год в ходе исследования было осмотрено 661 голова домашних питомцев (собак и кошек различных пород и возрастов). У 200 из этих животных были выявлены офтальмологические заболевания различной этиологии, среди больных у 41 животного был диагностирован конъюнктивит.

Методы исследований.

1. Офтальмологический осмотр.
2. Гематологическое исследование крови.
3. Терапия животных, при которой сравнивали схему лечения в двух опытных группах. В первой группе использовали схему лечения по данным литературного источника [15], включавшую 3 % раствор борной кислоты и тетрациклиновую мазь. Во второй опытной группе использовали комплекс препаратов, которые применяются в клинике: 0,05% раствор хлоргексидина, глазные капли «Данцил», гидрокортизоновая глазная мазь.

Результаты исследований. Анализ статистики офтальмологических заболеваний в ветеринарной клинике Альфавет за 2023-2025 годы выявил снижение количества подтвержденных диагнозов болезней глаз (табл.1).

Таблица 1 – Статистика офтальмологической заболеваемости за 3 года в ветеринарной клинике Альфавет

Статистика	2023 год	2024 год	2025 год
Всего поступивших животных	7648	9069	3283
Предварительный диагноз болезни глаз	259	264	138
Подтверждённый диагноз болезни глаз	87	95	18

На основании представленных данных отмечаем, что конъюнктивит является достаточно распространенной патоло-

гией (21 %) среди офтальмологических патологий у мелких домашних животных (рис. 1, 2, 3).

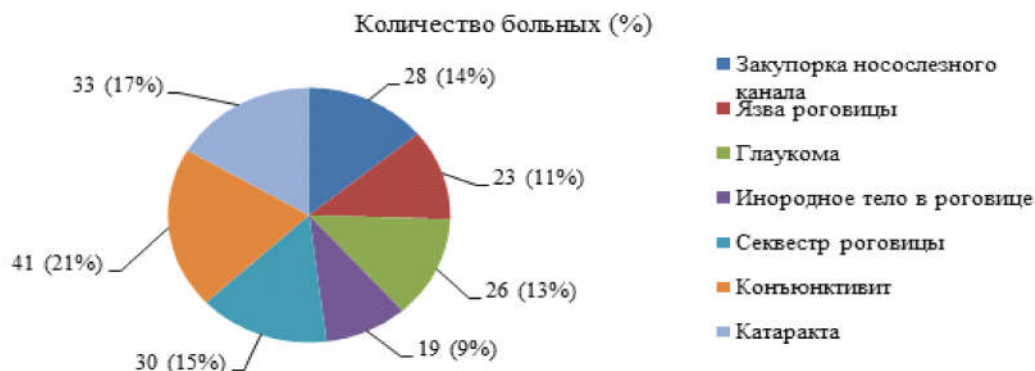


Рисунок 1. Виды встречающихся офтальмологических патологий за 3 года в ветеринарной клинике Альфавет, n=200

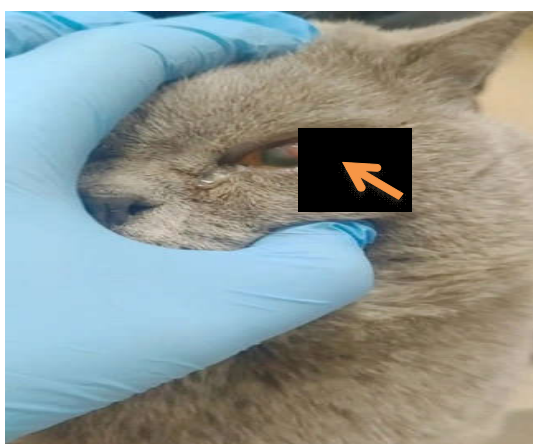

Рисунок 2. Конъюнктивит у кота, порода британская короткошерстная, возраст 4 года: воспаление слизистой оболочки глаза




Рисунок 3. Клинические признаки у собаки, порода немецкая овчарка, возраст 5 лет: воспаление слизистой оболочки глаза

Выявленные нами в ходе исследования признаки при конъюнктивите и степень их проявления представлены в таблице 2.

Таблица 2 – Степень выраженности симптомов конъюнктивита, наблюдаемых у мелких домашних животных, n=41

№	Симптомы конъюнктивита	Степень проявления
1	Покраснение конъюнктивы	+++
2	Слезотечение (прозрачным, мутным или гнойным экссудатом)	++
3	Отек век	+++
4	Кровоизлияния	+
5	Зуд и дискомфорт	+++
6	Светобоязнь	+
7	Сужение глазной щели	+++
8	Боль при движении глазными яблоками	++

Примечание: (+++) признак выражен отчётливо, (++) выражен умеренно, (+) выражен слабо, (-) признак не выражен.

Схема лечения конъюнктивита в опытных группах представлена в таблице 3.

Таблица 3 – Схемы опытов лечения и сроки выздоровления собак, n=10

Группа животных	Схемы лечения	Сроки выздоровления
Опытная группа 1 (n=5)	Промывание конъюнктивального мешка 3% раствором борной кислоты + введение за нижнее веко 1 % тетрациклиновой мази один раз в день	16-17 дней
Опытная группа 2 (n=5)	Веки глаз очищали от струпьев 0,05% раствором хлоргексидина + глазные капли «Данцил» по 1 капле 4 раза в день + гидрокортизоновая глазная мазь один раз в день в течение 7 дней	11 дней

В группе 2 на 8-й день эксперимента отмечено ослабление воспалительной реакции: прекратился зуд, уменьшился отек век, покраснение конъюнктивы и слезотечение. Полное восстановление здоровья подопытных животных произошло на 11-е сутки. В первой группе полное выздоровление наступило на 5-6 дней позже. Полученные результаты позволяют сделать вывод об эффективности используемой схемы терапии в лечении.

До начала лечения у всех животных наблюдалось незначительное повышение температуры тела, учащение пульса и дыхания. При гематологическом исследовании крови отмечается увеличение лейкоцитов, эритроцитов, гемоглобина, что указывало на развитие воспалительного процесса в организме. После проведенной терапии наблюдалась нормализация клинических и гематологических показателей (табл. 4).

Таблица 4 – Гематологические показатели крови до и после лечения собак (средних пород) опытной группы 2, n=5

№	Показатель	До лечения	После лечения
1	Температура, °С	38,9-39,9	37-38,5
2	Пульс, за мин	160-170	120-140
3	Дыхание, за мин	18-22	15-18
4	Гемоглобин, г/л	170-197	120-180
5	Эритроциты, ед /л	9,5-12,8	5,5-8,5
6	Лейкоциты тыс./мкл.	18,9-23,6	5,5-16

Заключение. Разработанный терапевтический метод лечения конъюнктивита у животных, включающий 0,05% хлоргексидин, глазные капли «Данцил» и гидрокортизоновую мазь, ускоряет выздо-

рование третьего века и положительно влияет на животных. Схема лечения позволяет ее рекомендовать для широкого применения в ветеринарных клиниках.

Список источников

1. Comparison of the effectiveness of topical application of flurbiprofen and bromfenac ophthalmic solution in the treatment of postoperative ocular hypertension in dogs after cataract surgery / J. Lu, R. English, B. Nadelstein, A. Weigt, A. Berdule, D. Binder, E. Ngan // *Vet Ophthalmol.* 2017. 20(2). Pp.107-113. DOI: 10.1111/vop.12372.
2. Histamine-induced conjunctivitis and hematophthalmic barrier disorders in dogs: a model for the study of ophthalmopharmacology and therapy / L. Sebbag, R.A. Allbo, A. Weaver, Y.J. Seo, J.P. Mochel // *Front Pharmacol.* 2019. Vol. 10. Article 752. DOI: 10.3389/fphar.2019.00752.
3. Pharmacological ablation of the ciliary body in chronic glaucoma in dogs: a retrospective review of 108 cases from 2013 to 2018 / M.E. Julien, S.A. Shechtman, T.M. Michaud, A. Velikhotsky, T.L. Baldwin, J.M. Stein // *Vet Ophthalmol.* 2021. Vol. 24, Issue S 1. Pp. 25-130. DOI: 10.1111/vop.12816.
4. Васильева Е.В., Стекольников А.А. Диагностика болезней сетчатки при катаракте у собак // *Вопросы нормативно-правового регулирования в ветеринарии.* 2017. № 3. С. 81-85. EDN: ZHZWFP

5. Дмитриева О.С., Пловинцева Т.М., Щербакова Н.А. Болезни глаз у собак: симптомы, лечение, профилактика // Сельское хозяйство – драйвер развития регионов : материалы международной научно-практической конференции, Великие Луки, 21 апреля 2022 года. Великие Луки: Великолукская государственная сельскохозяйственная академия, 2022. С. 115-119. EDN: BGOMYB.

6. Лечение кошек с конъюнктивитом и гингивитом ветеринарной лекарственной композицией на основе наночастиц серебра / Ю.А. Крутяков, А.И. Климов, Е.А. Коробкова [и др.] // Вопросы нормативно-правового регулирования в ветеринарии. 2015. № 4. С. 106-108. EDN: UXGUCN .

7. Колмыков М.Е., Остапчук А.В. Конъюнктивит у мелких домашних животных // Вклад молодых ученых в инновационное развитие АПК России: сборник материалов Всероссийской научно-практической конференции. Пенза, 27-28 октября 2022 года. Том II. Пенза: Пензенский государственный аграрный университет, 2022. С. 107-109. EDN: IXXFFQ.

8. Бизунова М.В., Ашихмина А.А., Бизунов А.В. Эффективность применения корнерегеля глазного для лечения лошадей при конъюнктивитах и кератитах травматической этиологии // Ученые записки учреждения образования Витебская ордена Знак почета государственная академия ветеринарной медицины. 2012. Т. 48, № 2-2. С. 19-23. EDN: SHDVYL.

9. Опыт лечения кошек при конъюнктивитах / И.И. Михайлова, Т.Р. Лещенко, Е.Ю. Финагеев [и др.] // Современные научные исследования в АПК: актуальные вопросы, достижения и инновации: материалы всероссийской (национальной) научно-практической конференции. В 3 томах, пос. Персиановский, 22 декабря 2022 года. Том II. п. Персиановский: Федеральное государственное бюджетное образовательное учреждение высшего образования Донской государственной аграрный университет, 2022. С. 90-92. EDN: JZNYXW.

10. Баймухамбетов Р. К., Шарафутдинова Е. Б., Глаголева А.В. Лечение собак при конъюнктивите с применением различных схем лечения // Проблемы и перспективы развития кинологии в России: прошлое, настоящее, будущее: материалы Национальной научно-практической конференции, Оренбург, 24-25 мая 2024 года. Оренбург: Агентство Пресса, 2024. С. 180-183. EDN: GSZDCZ

11. Сравнительный анализ лечебного эффекта глазных капель ирис и ципровет при конъюнктивитах у мелких домашних животных / О.В. Бурда, Т.Д. Ситникова, Л.Ю. Грунтова, Е.В. Харлицкая // Теоретические и прикладные проблемы современной науки и образования: материалы Международной научно-практической конференции, Курск, 27-28 марта 2015 года. Часть 2. Курск, 2015. С. 53-54. EDN: VBAMDR

12. Бобков Д.И. Условия содержания как этиологический фактор развития конъюнктивита у мелких домашних животных / Д.И. Бобков, А.Н. Бубчикова, К.И. Романов // Научные приоритеты современной ветеринарной медицины, животноводства и экологии в исследованиях молодых ученых : материалы Национальной научно-практической конференции, Рязань, 18 марта 2021 года. Рязань: Рязанский государственный агротехнологический университет им. П.А. Костычева, 2021. С. 31-35. EDN: NYVBHL.

13. Чечнева А.В., Сотникова Л.Ф. Клинико-морфологические корреляции кератоконъюнктивита различной степени тяжести у собак // Вопросы нормативно-правового регулирования в ветеринарии. 2019. № 1. С. 134-136. EDN: WDXVPI

14. Сапего Н.Ю., Гончарова А.В. Лечение кератоконъюнктивита овчарок, обоснованное клинико-морфологической тяжестью заболевания // Вестник Омского государственного аграрного университета. 2019. № 2 (34). С. 126-130. EDN: XBMDZN.

15. Dodi P.L. Immune-mediated keratoconjunctivitis sicca in dogs: current perspectives on management // *Vet Med (Auckl)*. 2015; Oct. 30;6:341-347 DOI: 10.2147/VMRR.S66705

16. Sebbag L. Assessment of tear film osmolarity using the TearLab osmometer in normal dogs and dogs with keratoconjunctivitis sicca. *Vet Ophthalmol*. 2017; Jul;20(4):357-364. DOI: 10.1111/vop.12436

17. Михайлова И.И., Лещенко Т. Р., Нагорная И. М. Опыт лечения собак с фолликулярным конъюнктивитом // Вестник Чувашской государственной сельскохозяйственной академии. 2021. № 4 (19). С. 64-68. EDN: ZFNLHD.

References

1. Lu J., English R., Nadelstein B., Weigt A., Berdule A., Binder D., Ngan E. Comparison of the effectiveness of topical application of flurbiprofen and bromfenac ophthalmic solution in the treatment of postoperative ocular hypertension in dogs after cataract surgery. *Vet Ophthalmol*. 2017;20(2):107-113. DOI: 10.1111/vop.12372.

2. Sebbag L., Allbo R.A., Weaver A., Seo Y.J., Mochel J.P. Histamine-induced conjunctivitis and hematophthalmic barrier disorders in dogs: a model for the study of ophthalmopharmacology and therapy. *Front Pharmacol*. 2019. Vol.10. Article 752. DOI: 10.3389/fphar.2019.00752.

3. Julien M.E., Shechtman S.A., Michaud T.M., Velikhotsky A., Baldwin T.L., Stein J.M. Pharmacological ablation of the ciliary body in chronic glaucoma in dogs: a retrospective review of 108 cases from 2013 to 2018. *Vet Ophthalmol*. 2021;Vol.24. Issue S1:125-130. DOI: 10.1111/vop.12816.

4. Vasilyeva E.V., Stekolnikov A. A. Diagnostics of retinal diseases in dogs with cataracts. *Legal regulation in veterinary medicine*. 2017;3:81-85 (In Russ.)

5. Dmitrieva O. S., Plovintseva T. M., Shcherbakova N. A. Eye diseases in dogs: symptoms, treatment, prevention. *Agriculture is a driver of regional development* : Proc. of Int. Sci. and Pract. Conf., Velikiye Luki, April 21, 2022. Velikiye Luki, 2022. Pp. 115-119.
6. Krutyakov Yu.A., Klimov A.I., Korobkova E.A. Treatment of cats with conjunctivitis and gingivitis with a veterinary medicinal composition based on silver nanoparticles. *Legal regulation in veterinary medicine*. 2015;4:106-108 (In Russ.)
7. Kolmykov M.E., Ostapchuk A.V. Conjunctivitis in small domestic animals. *Contribution of young scientists to the innovative development of the Russian agro-industrial complex*: Proc. of the All-Russian Sci. and Pract. Conf., Penza, October 27-28, 2022. Volume II. Penza, 2022. Pp. 107-109 (In Russ.)
8. Bizunova M.V., Ashikhmina A.A., Bizunov A.V. The effectiveness of using ocular corneregel for the treatment of horses with conjunctivitis and keratitis of traumatic etiology. *Scientific notes of the Vitebsk Educational Institution of the Order of the Badge of Honor State Academy of Veterinary Medicine*. 2012;Vol.48, No2-2:19-23 (In Russ.)
9. Mikhailova I.I., Leshchenko T.R., Finageev E.Y. The experience of treating cats with conjunctivitis. *Modern scientific research in agriculture: current issues, achievements and innovations*: Proc. of the All-Russian (National) Sci. and Pract. Conf. In 3 Volumes. pos. Persianovsky, December 22, 2022. Volume 2. Persianovsky, 2022. Pp. 90-92 (In Russ.)
10. Baymukhambetov R.K., Sharafutdinova E.B., Glagoleva A.V. Treatment of dogs with conjunctivitis using various treatment regimens. *Problems and prospects of development of cynology in Russia: past, present, future*: Proc. of Nat. Sci. and Pract. Conf., Orenburg, May 24-25, 2024. Orenburg: Press Agency. 2024. Pp. 180-183 (In Russ.)
11. Burda O.V., Sitnikova T.D., Gruntova L.Y., Kharlitskaya E.V. Comparative analysis of the therapeutic effect of iris and ciprovvet eye drops for conjunctivitis in small pets. *Theoretical and applied problems of modern science and education*: Proc. of Int. Sci. and Pract. Conf., Kursk, March 27-28, 2015. Part 2. Kursk, 2015. Pp. 53-54 (In Russ.)
12. Bobkov D.I., Bubchikova A.N., Romanov K.I. Conditions of maintenance as an etiological factor in the development of conjunctivitis in small domestic animals. *Scientific priorities of modern veterinary medicine, animal husbandry and ecology in the research of young scientists* : Proc. of the Nat. Sci. and Pract. Conf., Ryazan, March 18, 2021. Ryazan, 2021. Pp. 31-35 (In Russ.)
13. Chechneva A.V., Sotnikova L. F. Clinical- morphological correlations of keratoconjunctivitis of varying severity in dogs. *Issues of regulatory regulation in veterinary medicine*. 2019;1:134-136 (In Russ.)
14. Sapego N.Y., Goncharova A.V. Treatment of keratoconjunctivitis of shepherds, justified by the clinical and morphological severity of the disease. *Bulletin of Omsk State Agrarian University*. 2019;2(34):126-130 (In Russ.)
15. Dodi P.L. Immune-mediated keratoconjunctivitis sicca in dogs: current perspectives on management. *Vet Med (Auckl)*. 2015;Oct.30,6:341-347. DOI: 10.2147/VMRR.S66705
16. Sebbag L. Assessment of tear film osmolarity using the TearLab osmometer in normal dogs and dogs with keratoconjunctivitis sicca. *Vet Ophthalmol*. 2017, Jul; 20(4):357-364. DOI: 10.1111/vop.12436
17. Mikhailova I.I., Leshchenko T.R., Nagornaya I.M. Experience in treatment of dogs with follicular conjunctivitis. *Bulletin of the Chuvash State Agricultural Academy*. 2021;№ 4(19):64-68 (In Russ.)

Информация об авторах

Гэрэлма Солбоновна Раднаева – ассистент кафедры анатомии, физиологии, фармакологии, Бурятская государственная сельскохозяйственная академия имени В.Р. Филиппова, radnaeva.gerelma@mail.ru

Information about the authors

Gerelma S. Radnaeva – Assistant, Chair of Anatomy, Physiology, and Pharmacology, Buryat State Academy of Agriculture named after V.R. Philippov, radnaeva.gerelma@mail.ru

Статья поступила в редакцию 19.01.2026; одобрена после рецензирования 20.02.2026; принята к публикации 24.02.2026.

The article was submitted 19.10.2026; approved after reviewing 20.02.2026; accepted for publication 24.02.2026.